Zwei Fälle von Schenkelhalsfraktur im Kindesalter.

Inaugural-Dissertation

zur

Erlangung der Doktorwürde in der gesamten Medizin

verfasst und einer

hohen medizinischen Fakultät

der

Kgl. Bayer. Ludwig-Maximilians-Universität zu München

vorgelegt von

Konrad Imminger,
Med.-Prakt aus Kempten.

München 1909.
Kgl. Hofbuchdruckerei Kastner & Callwey.

Zwei Fälle von Schenkelhalsfraktur im Kindesalter.

Inaugural-Dissertation

zur

Erlangung der Doktorwürde in der gesamten Medizin

verfasst und einer

hohen medizinischen Fakultät

der

Kgl. Bayer. Ludwig-Maximilians-Universität zu München

ACAD. LUDD MAX. BIBL.

vorgelegt von

Konrad Imminger,
Med.-Prakt. aus Kempten.

München 1909.
Kgl. Hofbuchdruckerei Kastner & Callwey.

Gedruckt mit Genehmigung der medizinischen Fakultät der Universität München.

Referent:

Herr Geheimrat Prof. Dr. Ritter von Angerer.

Meinem unvergesslichen Vater

zum Gedächtnis

Meiner lieben Mutter

aus inniger Dankbarkeit

gewidmet.

Digitized by the Internet Archive
in 2026

https://archive.org/details/IA41548322_0088

In den letzten Jahren wurde eine größere Anzahl von Beobachtungen über Schenkelhalsfrakturen bei Kindern mitgeteilt, so daß das Bild dieser Frakturen als ein wohlumschriebenes betrachtet werden darf.

Immerhin ist aber der Gegenstand noch verhältnismäßig so jungen Datums, daß auch jetzt noch ein kleiner Beitrag zu dieser Frage der Veröffentlichung nicht ganz unwert erscheinen dürfte.

Zunächst will ich unter Berücksichtigung der vorhandenen einschlägigen Literatur etwas allgemeiner auf die Schenkelhalsbrüche im Kindesalter eingehen, um dann die Krankengeschichten zweier Fälle von Schenkelhalsfraktur bei Kindern aus der hiesigen Kgl. Chirurgischen Klinik folgen zu lassen.

Unter allen Knochenbrüchen beträgt nach einer Statistik von P. Bruns, die sich über die Jahre 1842—1874 erstreckt, die Häufigkeit der Oberschenkelfrakturen 6%, wovon allein der vierte Teil auf den Schenkelhals fällt. Wie schon lange bekannt, nehmen die Brüche des Oberschenkelhalses unter den übrigen Frakturen eine Sonderstellung ein. Man findet sie über die verschiedenen Altersklassen

nicht etwa ziemlich gleichmäßig verteilt, sondern meist ist das Greisenalter davon betroffen. Personen des jugendlichen Alters sollten hingegen nach der allgemein herrschenden Ansicht verhältnismäßig verschont bleiben, und Schenkelhalsbrüche im Kindesalter sogar zu den Seltenheiten gehören.

So trafen nach einer Zusammenstellung von P. Bruns an Schenkelhalsfrakturen auf das

80.—90.	Lebensjahr	17 Fälle
70.—80.	„	46 „
60.—70.	„	33 „
50.—60.	„	38 „
40.—50.	„	25 „
30.—40.	„	10 „
20.—30.	„	9 „
10.—20.	„	10 „
0.—10.	„	nur 1 Fall
		189 Fälle

Von diesen 189 Fällen traf also nur ein einziger auf das Kindesalter. Dabei ist aber zu berücksichtigen, daß die absolute Zahl der vorhandenen Menschen mit dem zunehmenden Alter abnimmt, die Prozentzahl der höheren Altersklassen also relativ viel zu klein ist.

Auch in der von Pels-Leusden aus den Krankengeschichten des Kgl. Charité-Krankenhauses in Berlin zusammengestellten Tabelle finde ich von 75 Fällen nur 3 im jugendlichen und nicht einen im Kindesalter.

Endlich standen von 84 von A. Hoffa aus der Literatur gesammelten Fällen im Alter von

1— 5	Jahren	17 Fälle
6—12	„	18 „
13—16	„	34 „
17—20	„	15 „
		84 Fälle.

Aus dieser Tabelle ist zu ersehen, daß die betreffenden Verletzungen relativ am häufigsten in der ersten Hälfte des zweiten Lebensdezenniums beobachtet wurden. „Doch ist es wohl", sagt Hoffa, „nicht angängig, daraus eine besondere Prädisposition des Alters für diese Frakturen herzustellen.

Royal Whitmann nun war der erste, der vor der Zeit der Röntgenographie auf das häufigere Vorkommen der Schenkelhalsfrakturen im Kindesalter hinwies; er selbst berichtete

im Jahre	1892	über	5
„ „	1897	„	10
„ „	1902	„	21

selbstbeobachtete Fälle, die sich auf beide Geschlechter gleichmäßig verteilten und die bezüglich des Alters der Patienten folgende Häufigkeit zeigten:

Im Alter	von	2—3	Jahren	2	Fälle
„ „	„	3—6	„	8	„
„ „	„	6—9	„	7	„
„ „	„	16	„	2	„
„ „	„	18	„	2	„

Auf Grund dieser Zahlen konnte Whitmann mit Recht die Behauptung aufstellen, daß entgegen früherer Ansicht die Schenkelhalsfrakturen im kindlichen und jugendlichen

Alter nicht gerade selten seien (im Gegenteil sogar verhältnismäßig häufig vorkommen).

Mit der Einführung des Röntgenverfahrens wurde diese Behauptung bestätigt, indem die Zahl der hierhergehörigen Fälle tatsächlich in den letzten Jahren bedeutend zugenommen hat.

So kam es nun, daß, wenn ein Fall von jugendlicher Schenkelhalsfraktur bekannt wurde, er die besondere Aufmerksamkeit der Chirurgen erregte. Heutzutage gilt als sicher festgestellt, daß die Schenkelhalsfraktur bei Kindern und jugendlichen Individuen keine große Seltenheit mehr ist. Nach Durchsicht der Literatur können wir jetzt ca. 130 Fälle von Schenkelhalsbrüchen in diesem Alter zusammenstellen.

Bezüglich der Frakturstelle nun lassen sich bei Kindern folgende drei Gruppen unterscheiden:

Die Fraktur sitzt:

I. in unmittelbarer Nähe des Femurkopfes;
II. in der Mitte zwischen Kopf und den Trochanteren;
III. in der Trochantergegend.

Was die Frakturen in der Nähe des Femurkopfes anlangt, so haben wir es hier eigentlich mit Epiphysenlösungen zu tun, wie auch im Folgenden nachgewiesen werden soll, während die Fälle unter II und III als reine Schenkelhalsfrakturen anzusprechen sind.

Bezüglich der Häufigkeit der Fälle in jeder der drei Gruppen bezw. der Diagnose, ob ein Fall unter I oder unter II und III zu rechnen ist, liegen die einzelnen Autoren seit Jahren miteinander in Streit.

Nach der Ansicht Royal Whitmanns entsteht fast jeder Schenkelhalsbruch im eigentlichen Schenkelhals, und nur ganz selten finde sich die Fraktur in der Epiphysenlinie. Whitmann ist nämlich der Meinung, daß gerade die Epiphysenlinie vor Verletzungen geschützt sei, da sie tief in der Pfanne des Hüftgelenkes ruhe und an sich so Traumen schwer zugänglich sei; andererseits überwinde die größere Elastizität des Knorpels der Epiphysenlinie leichter eine Gewalteinwirkung als der Knochen des Schenkelhalses, namentlich die junge Knochensubstanz in der Nähe der Epiphysenlinie. So hält er unter 30 selbstbeobachteten Fällen 25 für eigentliche Schenkelhalsbrüche und nur 5 für Epiphysenlösungen. Allerdings erbringt Whitmann für seine Auffassung keinen direkten Beweis, und Hoffa hält im Gegensatz zu ihm von diesen Fällen nur einen einzigen für eine echte Schenkelhalsfraktur; alle übrigen sind nach seiner Ansicht traumatische Epiphysenlösungen.

Hoffa erkennt unter 11 selbstbeobachteten Fällen nur einen als eigentlichen Schenkelhalsbruch an und fand auch in der gesamten Literatur außer seinem Fall nur drei derartige Fälle, nämlich

1 Fall von Whitmann
1 „ „ Pels-Leusden
1 „ „ Helferich-Mayer.

Daher kommt er auch auf Grund dieser Untersuchungen zu der Behauptung, daß die meisten Schenkelhalsbrüche im Kindes- und jugendlichen Alter nur Epiphysenlösungen sind, da die Epiphysenlinie ein wenig widerstandsfähiger Punkt sei. Nur relativ selten erfolge der Bruch des Schenkelhalses selbst.

Rammstedt nun versuchte an jugendlichen Knochen Kontinuitätstrennungen am oberen Ende des Schenkelhalses herbeizuführen. Dabei zeigte sowohl die Epiphysenlinie als auch der Schenkelhals selbst sehr große Widerstandskraft. Aber doch erzielte Rammstedt schließlich in fast allen Fällen eine Lockerung an der Kopfepiphyse, was zu Gunsten der Auffassung Hoffas spräche.

Die Ursache solcher Meinungsverschiedenheiten unter den betreffenden Autoren dürfte wohl darin zu suchen sein, daß bis in die neueste Zeit nur vereinzelte Beobachtungen vorlagen, die durch die anatomische Untersuchung bestätigt waren. Die Diagnose am Lebenden ist aber auch unter Umständen so schwierig, daß sie sehr häufig nicht mit voller Sicherheit gestellt werden kann. Hiezu ist vor allem eine genaue Kenntnis des anatomischen Verhaltens der Epiphyse in den verschiedenen Wachstumsperioden unerläßlich, da sich nach Sudeck mit den fortschreitenden Entwick-

lungsstadien des Knochens die Grenze zwischen Epiphyse und Diaphyse bezw. knöchernem Hals sehr verschiebt. So bildet bekanntlich das ganze obere Ende des Oberschenkelknochens der Neugeborenen, also Gelenkkopf, Hals, großer und kleiner Trochanter, eine einzige Epiphyse, welche in toto abgesprengt werden kann, während später der Schenkelkopf eine gesonderte Epiphyse bildet, und der Schenkelhals einen Bestandteil der Diaphyse ausmacht.

Daß wir in neuester Zeit nun bezüglich der Diagnose sicherer gehen als früher, dafür hat uns, wie schon eingangs erwähnt, das Röntgenbild das beste Mittel in die Hand gegeben.

Nach diesen mehr theoretischen Ausführungen sei es mir gestattet, im folgenden auf die allgemein anatomisch wichtigen Punkte bei Schenkelhalsfrakturen kurz einzugehen.

In der Jugend und im kräftigen Mannesalter entspricht der Schenkelhals trotz seiner Winkelstellung zum Schafte, die im Mittel 130° beträgt (Langer), den Anforderungen, welche die Schwere des Stammes und die vielfachen Stöße beim Springen, Fallen, Ausgleiten usw. an seine Tragfähigkeit stellen. Nach den Gesetzen der Mechanik wird seine Widerstandskraft durch die platte Form und durch die Verdickung an der konkaven Seite — dem Adam'schen Bogen — erhöht. Hiezu tritt als wichtigstes Moment die Architektur der Spongiosa, wie sie uns H. Meyer durch seine Untersuchungen zu zeichnen verstand. „Alle

Knochenbälkchen", so führt er am Schlusse derselben aus, „sind so gestellt, wie sie ein Baumeister anordnen müßte, wenn er den Schenkelhals bei möglichster Leichtigkeit möglichst widerstandsfähig gegen den auf ihn wirkenden Zug oder Druck machen wollte."

Wir wissen nunmehr, daß die ganze Corticalis der Diaphyse nichts anderes ist, als die Summe dichtgedrängter Bündel von Knochenbälkchen, die sich in der Höhe der Linea intertrochanterica nach der Markhöhle hin abblättern und in geschwungenen, vielfach sich kreuzenden Bogen die Rindenschicht des Halses und Kopfes tragen.

Der Mathematiker Culmann erkannte in diesen Bogen sogleich die Linien, in welchen in der graphischen Statik die Zug- und Druckkräfte wirken, und zeigte dies auch an einem, dem menschlichen Femur nach Form und Belastung gleich konstruierten Krahnen (Jul. Wolff).

Nach der Anordnung dieser Spongiosa unterscheidet H. Meyer drei Systeme:

Das erste beginnt in der Höhe des Trochanter major und zieht durch den Schenkelhals zum inneren und unteren Kopfabschnitt.

Das zweite geht von der gegenüberliegenden Seite aus in derselben Höhe, und zieht zum Trochanter major.

Das dritte entspringt am Anfang des Adam'schen Bogens, zieht zum oberen und inneren Umfang des Kopfes und stellt das wichtigste Bündel dar.

Pachard, der sich wie H. Meyer mit dem Studium dieser Systeme befaßte, sagt, daß durch diese Anordnung eine Verlagerung des Gewichtes gegen die äußere oder obere Stelle des Schenkelkopfes vorgesehen ist, der Druck komme in höherem Grade auf die äußere Seite des Schaftes, die Innenseite nehme ebenso Anteil durch die inneren Balken der Bogen. Einige dieser Knochenbälkchen vereinigen sich strahlenförmig zu einer stärkeren Leiste, welche sich nach der hinteren oberen Seite des Schenkelhalses wendet und hier mit der Rindenschicht verschmilzt.

Lossen ist der Ansicht, daß diese Knochenplatte, das Septum Bigelows oder der Schenkelsporn Merkels als Strebepfeiler für die dünngewebte hintere Schenkelhalswand diene und deren Widerstandsfähigkeit gegen brechende Gewalten erhöhe. Das Septum stellt also einen tragfähigen Punkt des Schenkelhalses dar. Als solchen dürfen wir auch wohl noch den „Adam'schen Bogen" auffassen, eine Stelle des Schenkelhalses, an der die kompakte Substanz am stärksten entwickelt ist, nämlich da, wo die Corticalis ihre größte Dicke erreicht. Infolgedessen dürfen wir hier auch den Punkt suchen, an dem der Schenkelhals am meisten zu tragen vermag.

Das Septum Bigelows nun bildet mit dem Adam'schen Bogen eine umgekehrte T-Form, bei welcher das Septum den senkrechten, der Adam'sche Bogen den Querbalken darstellt. Nun wird nach Hoffa die Widerstandsfähig-

keit eines Knochens gesetzmäßig dann herabgesetzt, wenn derselbe eine Knickung seiner Achse erfahren hat. Dies ist aber beim Femur durch die Winkelabzweigung des Schenkelhalses der Fall. So wäre also hier der schwächste Teil des Oberschenkels, wenn eben nicht an dieser Stelle die Natur durch die Struktur der Knochenbälkchen vorgesorgt hätte.

Diese architektonischen Verhältnisse erleiden aber im Alter merkliche Veränderungen. Es beginnt wie am ganzen Skelett, so auch am Schenkelhals eine senile Osteoporose, also eine excentrische Atrophie der Knochensubstanz.

Die Corticalis, namentlich auch am Adam'schen Bogen, wird immer dünner, zahlreiche Spongiosabälkchen werden resorbiert, wodurch Hohlräume entstehen, die mit gelbem Fettmark angefüllt sind. Das Septum Bigelows verschwindet fast ganz, und der Schenkelhalswinkel kommt nahezu einem rechten gleich. Alle diejenigen Faktoren, die früher die Widerstandsfähigkeit des Schenkelhalses bedingten, gehen somit verloren, und zwar bei Frauen häufiger als bei Männern.

Besondere Beachtung verdient ein Band, das bei Schenkelhalsfrakturen hauptsächlich in Betracht kommt, nämlich das Ligamentum Bertini.

Dasselbe entspringt bekanntlich von der Spina iliaca anterior inferior in der Breite von 1,5 cm und setzt sich fast an der ganzen Linea

intertrochanterica anterior fest, und zwar in zwei divergierenden Schenkeln, wobei es eine Breite von 7,5 cm erlangt. Es erhält auf diese Weise die Form eines umgekehrten Y und wird daher auch nach Bigelow, der den bedeutenden Einfluß dieses Bandes auf die Form und Einrichtung der Hüftgelenksluxationen kennen lehrte, Y-Band genannt. Dasselbe ist außerordentlich stark und widerstandsfähig; seine Dicke übertrifft sogar die des Ligamentum patellare und die der Achillessehne. Ein Beweis für seine Stärke ist, daß Bigelow dasselbe bei einem Mann mit 700 Pfund belasten mußte, bis es zerriß. Dieses Band spielt namentlich bei den Rißfrakturen am Schenkelhals eine große Rolle, weshalb ich dort nochmals auf dasselbe zurückkommen werde.

Was sind nun die Ursachen der Schenkelhalsbrüche? Tatsache ist, daß oft nur ganz geringe Gewalten genügen, um eine solche Fraktur herbeizuführen. So berichtet Cooper, in London sei eine der häufigsten Ursachen der Schenkelhalsfrakturen das plötzliche Abgleiten vom Trottoir auf die Fahrstraße. Ein andermal genügte das Verfehlen einer Treppenstufe, das Heruntertreten von einer Türschwelle, um den Bruch zu erzeugen.

„Bei diesen Gewalten", sagt Hoffa, „wird der Schenkelhals auf Biegsamkeit beansprucht." Sicher ist, wie schon erwähnt, die Epiphysenlinie der schwächste Teil des Schenkelhalses, und daher sind auch die mei-

sten derartigen Frakturen, soweit sie das jugendliche Alter betreffen, nur Epiphysenlösungen.

Besteht nun bei den Kindern, welche die Fraktur durch geringfügige Gewalten erleiden, eine Prädisposition für das Zustandekommen der Fraktur? Um diese Frage zu beantworten, müssen wir zwei Gruppen von Fällen unterscheiden:

I. Fälle, bei denen die Fraktur bei ganz gesunden Kindern erfolgt, was aber verhältnismäßig selten ist;

II. Fälle, bei denen die Fraktur an einem bereits krankhaft veränderten Schenkelhals erfolgt.

Hier kann es ein fehlerhaft angelegter Knorpel sein, der dann, wenn die Gewalt einwirkt, leichter eine Trennung erfährt. Ganz besonders handelt es sich um Frakturen bei Fällen, die mit typischer Coxa vara behaftet waren. Solche Patienten hatten meist schon vorher über Schmerzen in der Hüfte geklagt und hatten schon vor der Verletzung gehinkt. Der Sturz selbst brauchte dann immer nur ganz geringfügiger Natur zu sein und hatte trotzdem zu einer Epiphysenlösung geführt. Derartige Fälle sind in den letzten Jahren von Kirmisson, Joachimsthal und Kredel mitgeteilt worden. Nach deren Untersuchungen ist es unzweifelhaft, daß die Coxa vara prädisponierend für eine Fractura colli femoris ist, „wenn man", wie Hoffa sagt, „nur die

bei der Coxa vara nahezu vertikal verlaufende Epiphysenlinie ansieht, und man wird begreifen, daß bei einer Beanspruchung des Schenkelhalses auf Biegung die Epiphysenlinie hier sich leicht zu lösen vermag".

Notwendig erscheint es, darauf hinzuweisen, daß umgekehrt Schenkelhalsbrüche, und zwar meist unvollständige, zur Entstehung einer Coxa vara Veranlassung gaben.

Sudeck vermag über einen Patienten zu berichten, der beim heftigen Spreizen der Beine plötzlich starke Schmerzen verspürte, zehn Tage hindurch bettlägerig war und dann wieder die Arbeit aufnahm. Vier Monate später konnte Sudeck eine Schenkelhalsfraktur konstatieren. Er nahm an, daß das Trauma möglicherweise einen Sprung im Schenkelhals erzeugte und daß der Patient, noch bevor eine völlige Ausheilung zustande gekommen war, seine Extremitäten ungehörig belastet hatte, wodurch eine Verkrümmung des Schenkelhalses eintrat.

Auch Helbing beobachtete, daß nach einer Epiphysenlösung unter der Einwirkung der Belastung noch nach Monaten eine weitere Verschiebung der Kopfkappe gegen den Schenkelhals zu stattfindet und die Deformität so eine Weiterzunahme erfährt.

Ferner verdanken wir Sprengel und Rammstedt die Kenntnis von mit besonderer Vorliebe das Pubertätsalter betreffenden Fällen, bei denen der Anamnese und dem klinischen Befunde nach das bekannte Bild

der Coxa vara adolescentium bestanden hatte, die operative Entfernung des Schenkelhalses, aber Präparate zutage förderte, deren genaue Untersuchung ergab, daß es sich um traumatische Lösung und nachträgliche deforme Wiederverwachsung in der Kopfepiphyse des Femur gehandelt hatte.

Im allgemeinen dürften als Hauptursachen für die Entstehung einer Schenkelhalsfraktur anzuführen sein:

I. Fall aufs Knie oder die Füße, wodurch ein Stoß in der Richtung des Femurschaftes auf den Hals übertragen wird; da der Kopf in der Pfanne fixiert ist, resultiert bei genügender Gewalt ein Schenkelhalsbruch, und zwar meist ein medialer, d. h. nahe am Gelenkkopf gelegen. Es wäre dies also ein Abquetschungsbruch (Biegungsbruch).

II. Fall auf den Trochanter major, d. i. Fall auf die Seite des Körpers.

Indem hier das Gewicht des fallenden Körpers auf den Boden auftrifft, erfährt der Schenkelhals eine Kompression in seiner Längsrichtung zwischen Kopf und Trochantergegend. Diese Kompression nun führt analog gleicher Gewalteinwirkung an den langen Röhrenknochen zu einem Bruch an der Stelle, wo der kompaktere und dünnere Schenkelhals in das voluminösere und spongiöse Knochengewebe der Nachbarschaft übergeht: es kommt zur Fraktur an der Grenze von Hals und Trochantergegend = lateraler, oder an der Grenze von Hals und Kopf = medialer Schen-

kelhalsbruch. Die so entstandenen Brüche sind also Kompressions-, Zertrümmerungsbrüche und wie andere dieser Art ausgezeichnet durch Einkeilung der Fragmente.

Neben diesen Hauptursachen und abgesehen von den obenerwähnten geringfügigen Gewalten gibt es aber offenbar auch noch andere, bei welchen der Bruch vor oder während des Fallens entsteht und das Niederstürzen erst die Folge der Fraktur ist.

Schon bei Cooper finden sich solche Beispiele.

Eine ältere Frau will sich rasch nach jemand umdrehen, bleibt mit dem Fuße an einer Unebenheit des Bodens hängen und bricht während der Rückwärtsdrehung den Schenkelhals.

Malgaigne sah einen Greis, der, nahe dem Fallen auf die Seite, den Körper stark nach der andern Seite geneigt hatte, um das Gleichgewicht herzustellen. Er empfand während dieser Bewegung einen heftigen Schmerz und stürzte dann zu Boden. Hier war der Schenkelhals offenbar während der starken Adduktionsbewegung gebrochen.

Während Malgaigne derartige Fälle durch plötzlichen Muskelzug entstanden erklärt, haben später Linhart und Riedinger diese Frakturen als Rißfrakturen bezeichnet, entstanden durch plötzliche und übermäßige Spannung des Ligamentum Bertini. Der Mechanismus der Fraktur ist nach der Anschauung der genannten Autoren folgender:

„Beim Straucheln oder Ausgleiten wird der Rumpf plötzlich nach hinten übergeworfen, um das Hinfallen zu vermeiden. Hiebei wird durch starke Hyperextension das Ligamentum Bertini heftig angespannt und reißt vermöge seiner großen Stärke den Schenkelhals von seiner Basis ab; das Band selbst bleibt mit dem frakturierten Hals in Zusammenhang.“ Diese Fraktur konnte Linhart an der Leiche erzeugen, wenn er in Adduktionsstellung der Hüfte den Stamm mit Gewalt hintenüberfallen ließ. Zwei Beobachtungen von Riedinger und Stetter scheinen Linharts Ansicht zu bestätigen. In beiden Fällen waren die Patienten ausgeglitten, hatten sich durch starkes Rückwärtsbeugen aufrecht zu erhalten versucht und waren dann auf die gesunde Seite gefallen.

* * *

Nachdem ich nunmehr unter Berücksichtigung der vorhandenen einschlägigen Literatur etwas allgemeiner auf die Schenkelhalsbrüche eingegangen bin, will ich jetzt die Krankengeschichten der eingangs erwähnten beiden Fälle von Schenkelhalsfraktur im Kindesalter folgen lassen.

I. FALL.

Wilhelm St., $3^3/_4$ Jahre alt.

Anamnese:

Am 4. August 1907 abends, gelegentlich einer Volksbelustigung war eine große, mehrere Zentner schwere und auf zwei Pfosten befestigte Plakattafel an eine Wand gelehnt und diente als Scheibenstand. Kinder machten sich daran zu schaffen und warfen die Tafel um. Dieselbe fiel mit großer Wucht mit der einen Hälfte gegen einen in der Nähe befindlichen Wirtstisch, die andere Hälfte traf das mit dem Rücken gegen die Tafel stehende Kind am linken Oberschenkel und warf es zu Boden. Es konnte sich nicht mehr erheben, schrie bei jeder Berührung laut auf und wurde später in die hiesige chirurgische Klinik verbracht.

Status praesens:

Seinem Alter entsprechend entwickeltes Kind, zart gebaut; schreit bei jeder Berührung des linken Oberschenkels, der, im Hüft- und Kniegelenk leicht gebeugt, etwas außenrotiert gehalten wird. Die Rotation ist im oberen Drittel sehr schmerzhaft, doch scheint der Trochanter major mitzugehen. Krepitation ist nicht deutlich nachzuweisen, ebensowenig eine Verkürzung des Beins. Oberschenkel im oberen Drittel geschwellt. Bei Streckung der Beine hat man den Eindruck, als ob der Femur

im oberen Drittel nach außen winkle; dabei wird über sehr lebhafte Schmerzen geklagt.

Die wahrscheinliche Diagnose:

Fractura colli femoris sinistra.

Diese wird zur Gewißheit durch das Röntgenbild vom 5. VIII. 07. Dasselbe zeigt frischen, zackigen Querbruch direkt unterhalb der Trochanteren und zum Teil noch in die Linea intertrochanterica hinein. Der Schenkelhalswinkel ist perspektivisch vergrößert. (Siehe Abbildung I.)

Therapie:

Extensionsverband, nur am Oberschenkel angreifend, während das Knie rechtwinkelig gebeugt ist. Kniekehle gepolstert, Unterschenkel ruht auf Kissen. Zug senkrecht nach oben (Galgen) mit einem Gewicht von 4—6 Pfund, so daß das Becken krankseitig etwas gehoben, der Femur also abduziert wird. Der Extensionsverband wird von fünf zu fünf Tagen erneuert, der zweite und dritte nur mit 4 Pfund belastet.

In der zweiten Woche war die Druckempfindlichkeit noch sehr groß, in der dritten rasch abnehmend. Am 19. Tage fand sich keine Druckempfindlichkeit mehr; der Trochanter geht bei der Rotation gut mit, fühlt sich verdickt an.

Das Röntgenbild vom 24. VIII. 07 zeigt folgendes:

Trochanter minor durch eine ziemlich weit vorspringende, höckerige Callusmasse ver-

I

II

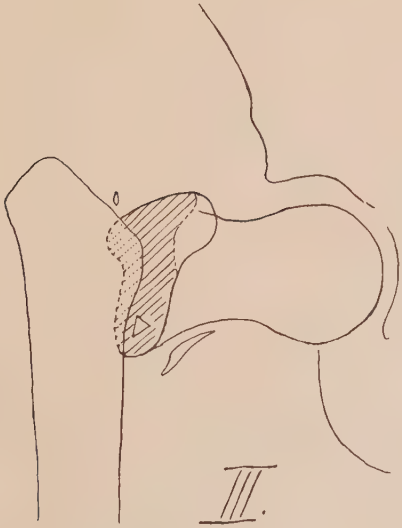
III.

deckt entsprechend dem medialen Ende der Bruchlinie. Von hier zieht eine 1,5 mm breite Callusleiste ein Stück weit den Schaft hinunter. An der Außenseite ebenfalls starke Callusauflagerung, welche ihre größte Dicke am äußeren Ende des Bruchspaltes, an der Basis des Trochanter major hat, und von hier in langgestrecktem Ausläufer am Schafte abwärts zieht. Der Schenkelhalswinkel erscheint vergrößert; doch läßt sich nicht mit Sicherheit entscheiden, ob diese Vergrößerung reell ist.

Am 28. VIII. 07 werden die ersten Gehversuche gemacht. Nach etwa einem Vierteljahr wird das Kind einer Nachuntersuchung unterzogen. Dabei zeigt es sich, daß dasselbe ohne Beschwerden gehen kann, es hinkt nicht. Aeußerlich fühlt sich der gebrochene Oberschenkelknochen genau so an wie der gesunde. Die Beweglichkeit ist vollkommen frei; kurz, es ist nichts Auffälliges mehr nachweisbar. Keine Maßdifferenz.

II. FALL.

Anamnese:

Joseph K., 4 Jahre alt, wurde am 17. Juli 1907 von seinen Angehörigen in die poliklinische Abteilung der hiesigen chirurgischen Klinik gebracht. Dieselben machten folgende Angaben:

„Am 24. Juni 1907 fiel Patient von einem 1,80 m hohen Holzstoß herab und blieb auf

dem Hofpflaster liegen. Bald darauf verspürte das Kind Schmerzen im linken Unterschenkel und mußte 14 Tage das Bett hüten. Es wurden Bleiwasserumschläge am Knie und Unterschenkel gemacht, da nur an diesen Stellen über Schmerz geklagt wurde. Ein Fixationsverband wurde nicht angelegt. Da Patient nur sehr schlecht gehen konnte, wurde er hierher verbracht.

Status praesens:

Kind von mittelkräftigem Körperbau, geringem Ernährungszustand. Dasselbe klagt über Schmerzen am linken Schienbein und linken Knie; hier jedoch kein Befund. Auch das Röntgenbild vom Unterschenkel ist in dieser Hinsicht negativ.

Das Bein selbst steht in leichter Außenrotation. Einige Grade Beugestellung in der Hüfte, auch eine Spur Adduktion. Der Trochanter nicht höher als auf der gesunden Seite. Die Innenrotation ist beschränkt, die Beugung ganz frei. Abduktion ist deutlich behindert. Alle Hemmungen sind muskulär, federnd. Druck auf den Trochanter sehr schmerzhaft. Beim Stoß auf die Fußsohle wird der Schmerz in die Tibia verlegt. Keine Krepitation. Die Gelenkgegend ist nicht geschwollen. Gang nur mit Unterstützung möglich. Beim Gehen wird die Last hauptsächlich auf das gesunde Bein verlegt. Der linke Trochanter fühlt sich hinten unten dicker an.

Diagnose:

Wahrscheinlich Fractura colli femoris sinistra.

Das Röntgenbild vom 20. VII. 07 bestätigt diese Annahme. (Siehe Abbildung II.)

Hüftgelenk normal. Im äußersten Abschnitt des Schenkelhalses ist die obere Kontur zackig unterbrochen. Von hier zieht ein 3 mm breiter Aufhellungsschatten quer durch den Hals. An der Innenseite ein linsengroßer, isolierter Knochenschatten, scheinbar eine Absprengung. Der Trochanter major ist uneben konturiert und atrophisch aufgehellt. Dagegen sind die übrigen sichtbaren Knochenteile nicht atrophisch. Der Schenkelhalswinkel ist etwas verkleinert.

Therapie:

Heftpflaster-Extensionsverband bei gestreckter Stellung des Beines; später Bäder und Massage.

Am 28. VIII. 07 wird Patient aus der Behandlung entlassen, da er ohne Beschwerden gehen kann. Das ehedem gebrochene Bein zeigt keine Verkürzung im Vergleich zum rechten Bein.

Röntgenbild vom 13. I. 08: An Stelle des früher sichtbaren Aufhellungsstreifens zieht jetzt eine ebenso breite und regelmäßige Verdichtungslinie quer über die Basis des Schenkelhalses. An der Außenseite scheint eine Callusbrücke, die ungefähr in der Mitte der Schenkelhalskontur beginnt, nach dem

Kern des Trochanter major zu, d. h. in Wirklichkeit wohl hinter demselben vorbeizuziehen. Das Hüftgelenk ist intakt; der Schenkelhalswinkel erscheint um ca. 15° kleiner als auf der andern Seite bei symmetrischer Einstellung.

* * *

Im Anschluß an diese beiden von mir geschilderten Fälle möchte ich noch gern einen Fall in seinen Hauptmomenten wiedergeben, der in einer im Jahre 1908 erschienenen Dissertationsschrift von Jasuji Nishimura beschrieben ist. Denn diese drei Fälle nur wurden an der hiesigen Chirurg. Klinik im Zeitraum von 5 Jahren beobachtet.

Anamnese:

E. M., Spänglerstochter, 9 Jahre alt, kam am 17. Juni 1905 in die hiesige Klinik und gab an: „Am 14. Juni abends führte die Patientin ein 2jähriges Kind im Hofraum herum, als vom 2. Stocke ein Bündel Heu im Gewicht von 50 kg dorthin geworfen wurde. Sie zog das Kind schnell auf die Seite, wurde aber selbst von dem Bündel, welches zuerst auf den Boden gefallen und dann elastisch in die Höhe gesprungen war, in der linken Gesäßgegend getroffen. Der Oberkörper wurde nach hinten zurückgeworfen; Patientin machte die größte Anstrengung, sich auf den Beinen zu halten. Dabei verspürte sie einen heftigen Schmerz in der linken Hüfte, konnte nicht mehr stehen

und hatte bei dem Versuche, aufzutreten, große Schmerzen. In der Ruhelage klagte sie wenig über Beschwerden.

Status:

Mittelkräftiger Körperbau. Mäßiger Ernährungszustand. Haut und sichtbare Schleimhäute blaß.

Das obere Drittel des linken Oberschenkels und die Hüftgegend sind stark geschwellt und druckempfindlich. Die linke untere Extremität ist stark verkürzt und liegt mit der Außenseite des Fußes auf der Unterlage auf, ist also sehr stark nach außen rotiert. Nach Ueberführung der Extremität in die normale Lage fällt sie wieder in die nach außen rotierte Stellung zurück. In der Höhe des Trochanter major besteht abnorme Beweglichkeit, auch ist daselbst deutliche Krepitation und exquisiter Bruchschmerz (Druckpunkt) nachzuweisen.

Diagnose:

Fractura femoris intertrochanterica.

Röntgenbild zeigt die Frakturlinie, die durch die beiden Trochanteren läuft; Aussprengung eines kleinen Stückchens oberhalb des Trochanter minor. (Siehe Abbildg. III.)

Therapie:

Patientin wurde mit Extensionsverbänden, Massage, Bädern behandelt und am 29. VII. mit gut konsolidierter Fraktur und einer Verkürzung von höchstens 1 cm nach Hause entlassen."

* * *

Nur noch einige Worte über die Therapie bei Schenkelhalsfrakturen im Kindesalter.

Bei Erwachsenen wird ja jetzt ziemlich allgemein die permanente Extension durchgeführt, während man von den Geh-Gipsverbänden mehr und mehr abgekommen ist.

Bei Kindern kommt überhaupt außer dem Extensionsverband nicht gut ein anderer in Frage; nur kann man im Zweifel sein, ob man besser vertikal oder schräg nach oben außen extendieren soll. Wir haben ja auch im I. Fall die vertikale Extension durchgeführt. Dieselbe hat den Vorteil, daß man keinen eigenen Gegenzug braucht, da das Gewicht des Kindes selbst schon den Gegenzug ausübt. Auch die nötige Abduktion wird durch Beckendrehung von selbst hergestellt. Das sehr ängstliche und empfindliche Kind befindet sich unter dem vertikalen Extensionsverband ganz wohl, und der Erfolg ist vollkommen befriedigend.

Die Tatsache, daß trotz des sehr großen Materials an der hiesigen Chirurg. Klinik in einem Zeitraum von 5 Jahren nur 3 Fälle von Schenkelhalsfraktur im Kindesalter zur Beobachtung kamen, lassen diese Erkrankung doch recht selten erscheinen, während die Epiphysenlösungen mit nachfolgender Schenkelhalsverbiegung mindestens so häufig vorkommen, allerdings gegen die adolescenten Jahre hin an Häufigkeit zunehmend.

Die Gründe aber, warum derartige Frakturen im Kindesalter so selten beobachtet werden, dürften wohl darin zu suchen sein,

daß es meist schwere Gewalten sind, die zu Schenkelhalsbrüchen führen, und Kinder solchen Gewalten seltener ausgesetzt sind. Freilich ist zu berücksichtigen, daß, da die Kinder meist ziemlich unsichere Angaben machen, und die Symptome gering sein können, derartige Fälle wohl öfter übersehen werden. So wurde in unserem I. Fall die Diagnose vom zuerst gerufenen Arzte nicht gestellt; im II. Fall kam man auch erst nach einiger Zeit und auf Umwegen zur Diagnose Schenkelhalsfraktur.

* * *

Zum Schlusse erfülle ich die angenehme Pflicht, Herrn Geheimrat Professor Dr. Ritter v. Angerer für die Ueberlassung der Arbeit sowie die gütige Uebernahme des Referates, Herrn Privat-Doz. Dr. R. Grashey für die liebenswürdige Unterstützung bei der Ausführung der Arbeit meinen aufrichtigsten Dank auszusprechen.

Literatur.

Rammstedt: Ueber traumat. Lösung der Femurkopfepiphyse u. ihre Folgeerscheinungen. (Archiv für klin. Chir. Bd. 61, 1900.)

Hoffa: Lehrbuch der Frakturen u. Luxationen.

Stetter: Zur Aetiologie der Schenkelhalsfrakturen. (Zentralblatt für Chir. 1877.)

Helferich: Grundriss der Frakturen u. Luxationen.

Leser: Lehrbuch der Chirurgie.

Lossen: Verletzungen der unteren Extremität. (Deutsche Chir., Lief. 65.)

Yasuji Nishimura: Ueber Schenkelhalsfrakturen beim kindlichen Alter mit besonderer Rücksicht auf deren Entstehungsmechanismus. (Inaug.-Diss. München 1907.)

Pels-Leusden: Ueber die sogenannten Schenkelhalsfrakturen, zugleich ein Beitrag zur Frage der Coxa vara traumatica. (Archiv für klin. Chir. Bd. 66.)

Bigelow: Mechanismus der Luxationen u. Frakturen im Hüftgelenk. (Deutsche Uebersetzg. v. Pochhammer, 1873.)

Linhart: Beitrag zur Aetiologie der Schenkelhalsfrakturen. (Chirurgenkongress 1875.)

Lebenslauf.

Verfasser, Konrad Imminger, wurde am 2. Oktober 1882 zu Altenstadt, Bez.-A. Illertissen geboren als Sohn des ehemaligen Bezirksamtsdieners Konrad Imminger und seiner Gattin Antonie, geb. Bechler.

Die Volksschule besuchte er zu Dillingen a. D., und dort trat er im Jahre 1892 in die I. Klasse des Kgl. Humanist. Gymnasiums ein. Infolge der Versetzung seines Vaters nach Kempten i. Algäu besuchte er daselbst das Kgl. Humanist. Gymnasium, das er im Jahre 1903 absolvierte.

Im Herbste desselben Jahres bezog er die K. Ludwig-Maximilians-Universität München, der er während seines ganzen Medizinstudiums angehörte.

Vom 1. Oktober 1904 bis 1. April 1905 genügte er seiner Militärdienstpflicht als Einjährig-Freiwilliger im II. Bat. des 20. Inf.-Regiments „Prinz Rupprecht“ in Kempten.

Im Frühjahr 1905 unterzog er sich in München der ärztlichen Vorprüfung und ebendort vom 15. März 1909 ab der ärztlichen Prüfung, die er am 12. Juni 1909 bestand.